

**ПРИМЕНЕНИЕ ПРЕПАРАТА МЕКСИДОЛ
В ПРОФИЛАКТИКЕ И КОМПЛЕКСНОМ ЛЕЧЕНИИ
ВОСПАЛИТЕЛЬНЫХ ЗАБОЛЕВАНИЙ ПОЛОСТИ РТА**

Москва 2008

Составлено научным отделом компании «ФАРМАСОФТ» на основе учебно-методических пособий для врачей:

«Применение препарата МЕКСИДОЛ в комплексной профилактике и лечении воспалительных заболеваний тканей пародонта», утверждённого на заседании Учёного Совета МГМСУ от 22.02.05., протокол № 3 МЗ РФ и СР – 2005 г.

Учреждение-разработчик — Московский Государственный Медико-стоматологический Университет.

Составители: *д.м.н. Лемецкая Т.И., д.м.н. Кузьмина Э.М., к.б.н. Сухова Т.В., заслуженный деятель науки РФ, д.м.н. Петрович Ю.А.*

Рецензенты: *Зав. пародонтологическим отделением ЦНИИС д.м.н. Грудянов А.И.
Зав. кафедрой стоматологии ИПК ФУ
«Медбиоэкстрем» д.м.н. Спицына В.И.*

«Применение препарата МЕКСИДОЛ в стоматологической практике», утверждённого на заседании учебно-методического объединения по медицинскому и фармацевтическому образованию вузов России, УМО-386 от 02.06.04., УДК-616.31:615.27

Учреждение-разработчик — Московский Государственный Медико-стоматологический Университет, Пермская Государственная Медицинская Академия.

Составители: *Заслуженный деятель науки РФ, проф. Петрович Ю.А. к.б.н. Сухова Т.В., проф. Лемецкая Т.И., проф. Кузьмина Э.М., проф. Терехина Н.А., проф. Рабинович С.А., проф. Дмитриева Л.А.*

Рецензенты: *Президент Стоматологической Ассоциации России, академик РАМН, проф. Леонтьев В.К.,
Зав. пародонтологическим отделением ЦНИИС
д.м.н. Грудянов А.И.*

В пособии на основе анализа данных литературы и клинических и экспериментальных наблюдений приведены обоснованные рекомендации к применению нового отечественного препарата Мексидол в комплексной терапии воспалительных заболеваний тканей пародонта.

Пособие предназначено для врачей-стоматологов, научных работников, занимающихся проблемой пародонтита и гингивита, а также интернов и ординаторов.

Содержание

Введение.

1. Свободнорадикальное окисление и антиоксидантная защита в условиях гипоксии при пародонтите.
2. Мексидол и его применение в стоматологии.
 - 2.1. Свойства препарата «Мексидол»
 - 2.2. Исследования МГМСУ по применению Мексидола в комплексном лечении заболеваний пародонта.
 - 2.3. Серия лечебно-профилактических зубных паст «MEXIDOL dent» с содержанием Мексидола.
 - 2.3.1. Исследования МГМСУ по применению лечебно-профилактических зубных паст «MEXIDOL dent» в профилактике и лечении заболеваний твёрдых тканей зуба и пародонта.
 - 2.3.2. Исследование зубной пасты «Mexidol dent Complex» с цитратом Са в целях профилактики начальных стадий кариозного процесса и гингивита.
 - 2.4. Рекомендации по применению препарата Мексидол и средств на его основе в комплексном лечении воспалительных заболеваний пародонта
 - 2.5. Перспективы применения мексидола в стоматологии.

Литература

ВВЕДЕНИЕ

Воспалительные заболевания пародонта представляют одну из наиболее актуальных проблем стоматологии, имеющей социальную значимость, что обусловлено высокой распространённостью, тяжёлыми изменениями в тканях пародонта и организма больного в целом, поражением лиц молодого возраста. Воспалительные заболевания тканей пародонта протекают с периодами ремиссий и обострений, часто значительно нарушая функции зубочелюстной системы из-за резорбции костной ткани и повреждая удерживающий аппарат зубов. Пародонтиту обычно предшествует гингивит.

Этиологию и патогенез этих заболеваний трактуют с точки зрения суммарного воздействия микробов, влияния симпатико-адреналовой системы, аутоиммунных процессов, "местных факторов" и других многочисленных факторов, как следствие дезадаптации организма под влиянием стресса, обменных нарушений, инволюции и др. Под их воздействием возникает состояние гипоксии тканей пародонта, то есть повышается потребление кислорода тканями без достаточного обеспечения его утилизации. Это приводит к росту концентрации активных форм кислорода с активацией свободно-радикального окисления липидов и других соединений. Увеличивается проницаемость биологических мембран и нарушается микроциркуляция.

Гипоксия – актуальнейшая проблема сегодняшнего дня. Любое патологическое состояние прямо или косвенно связано с нарушением кислородного гомеостаза организма. Поэтому защита от гипоксии и её последствий становится первостепенной задачей медицины.[7*]

Однако, лечение воспалительных заболеваний тканей пародонта в настоящее время направлено, в основном, на устранение основного причинного фактора – микробного зубного налёта, контроль за его образованием, использование антимикробных, местных и общих противовоспалительных средств, совершенствование хирургических методов устранения инфекционно-деструктивного очага в пародонте.

Установлена, также, роль дефицита антиоксидантов в возникновении заболеваний пародонта и корреляция патоморфологических изменений пародонта с увеличением уровня перекисного окисления липидов. В качестве корректоров системы свободно-радикального окисления и антиоксидантной защиты в комплексном лечении воспалительных и воспалительно-деструктивных заболеваний пародонта патогенетически обосновано применение антиоксидантов, которые ингибируют процессы свободнорадикального окисления, являются про-

тивовоспалительными, антитоксическими, антигипоксическими средствами, а ряд антиоксидантов стимулирует репаративные процессы, положительно действуя на синтез нуклеиновых кислот и белков.

Среди антиоксидантов привлекает внимание новый отечественный препарат мексидол – производное 3-гидроксипиридина и янтарной кислоты – водорастворимый антиоксидант, антигипоксант, оказывающий комплексное воздействие на организм с выраженным клиническим эффектом.

1. СВОБОДНОРАДИКАЛЬНОЕ ОКИСЛЕНИЕ И АНТИОКСИДАНТНАЯ ЗАЩИТА В УСЛОВИЯХ ГИПОКСИИ ПРИ ПАРОДОНТИТЕ [1*, 2*, 3*, 5*, 7*].

В патогенезе генерализованного пародонтита важными следует считать нарушения трофики (метаболизма и морфологии) пародонта, связанные с ухудшением микроциркуляции функционального и органического характера, дисбалансом нервной и гормональной регуляции, иммунокомпетентных и барьерных систем [7, 28].

В результате возникает гипоксия тканей пародонта, влекущая активацию процессов свободнорадикального окисления. Активацию свободно-радикального окисления можно рассматривать как механизм адаптации организма к изменению уровня кислорода в тканях. Результатом свободнорадикального окисления является образование активных форм кислорода (супероксиданион, гидроксилрадикал). Генерация активных форм кислорода в тканях в норме индуцирует синтез защитных систем: антиоксидантов и др. протекторных систем. [7*] Однако, с возрастом и вследствие различныхотягчающих факторов система антиоксидантной защиты становится не способной реагировать адекватно, синтезируя достаточное количество антиоксидантных комплексов. В результате возникает дисбаланс в системе свободнорадикального окисления / антиоксидантной защиты со сдвигом в сторону первого. При срыве антиоксидантной защиты свободнорадикальное окисление в пародонте развивается лавинообразно. Повышается уровень перекисного окисления фосфолипидов клеточных мембран с деструкцией последних и гибелью клеток пародонта с высвобождением эндогенных токсинов. Нарушается клеточное деление и накапливаются инертные продукты перекисной денатурации липидов и белков [3]. Активация свободнорадикального окисления в покровно-эпителиальном пласте и более глубоких структурах пародонта может стать одним из факторов, угнетающих резистентность последнего к

неблагоприятным воздействиям, что создаёт условия для практически беспрепятственного распространения воспалительного процесса.

Стресс, гиподинамия, антиоксидантная недостаточность и интоксикация прооксидантами обуславливают относительную недостаточность антиоксидантной защиты, что приводит к диффузии продуктов свободнорадикального окисления из мягких тканей в костную и индуцирование деструкции коллагеновых волокон, резорбции альвеолярного отростка.

Усиление свободно-радикального окисления клеточных мембран и накопление продуктов окисления, многообразие факторов, вызывающих перекисного окисления липидов, широкий спектр повреждающего действия его продуктов определяют место и значение этого процесса в механизмах возникновения и развития генерализованного пародонтита [27, 31, 35].

Мембранодеструктивные процессы при болезнях пародонта изучены недостаточно. Это часто разрозненные, единичные сведения об отдельных звеньях метаболизма тканей и состояния антиоксидантной защиты [3, 4*].

В десне при пародонтите снижена активность супероксиддисмутазы и часто уменьшается активность каталазы, глутатионпероксидазы, цитохромоксидазы, но повышен уровень сульфгидрильных групп, что указывает на распад белка. Статистически достоверная корреляционная связь была установлена между содержанием продуктов свободнорадикального окисления в десневой жидкости и глубиной пародонтальных карманов. Содержание малонового диальдегида в крови десны возрастает соответственно тяжести заболевания, что также указывает на активацию свободнорадикального окисления при пародонтите и служит обоснованием антиоксидантотерапии [12, 13, 28].

Петрович Ю.А. и соавт. [20] показали, что в смешанной слюне и десневой жидкости при пародонтите увеличивается уровень прооксиданта – свободного железа.

Стрептозотоцин вызывал у крыс диабет с пародонтитом и повышал в слюне содержание супероксиданиона и лейкоцитов, а в десне – уровень гистамина, иммуноглобулина А.

Биохимические параметры смешанной слюны изменяются в зависимости от возраста и при патологии [46]. Отмечено увеличение активности протеиназ, фосфатаз, белка и иммуноглобулинов при пародонтите в десневой жидкости, смешанной слюне и десне.

В свете последних определений NO в выдыхаемом воздухе и роли оксида азота в расширении сосудов, воспаления и передачи нервного возбуждения [38, 40, 41], интересны результаты определения содержания нитрита как предшественника NO в смешанной слюне людей при гингивите и пародонтите [44, 45, 47-49]. Однако, кроме синтеза NO из нитрита, также, оксид азота из аргинина синтезируют NO-синтазы. Анализа нитрита по реакции Грина недостаточно для суждения об изменении уровня NO.

Следовательно, свободные радикалы могут быть одним из существенных звеньев в комплексе многочисленных медиаторов и модуляторов воспаления [42]. Учитывая, что их избыток может вызвать обширное повреждение ткани, актуальным делается поиск средств защиты от деструктивного действия свободных радикалов. Она может осуществляться путем каталитического удаления свободных радикалов (действие супероксиддисмутазы, глутатионпероксидазы), взаимодействия с молекулами – ловушками свободных радикалов (α -токоферол и маннитол – уборщики гидроксила), понижения образования гидроксила при уменьшении количества свободных ионов металлов (хелаторы железа, например, церулоплазмин).

Приведённые данные об участии свободнорадикального окисления в генезе пародонтита указывают на целесообразность применения антиоксидантов и других биорегуляторов в комплексной терапии генерализованного пародонтита.

Большой интерес в этой связи представляет препарат мексидол как антигипоксанта прямого энергизирующего действия и антиоксидант непрямого действия.

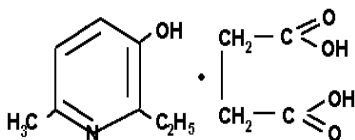
Стадия ремиссии пародонтита наблюдается после комплексного лечения, включая хирургическое и ортопедическое.

Широкий спектр действия мексидола позволяет рекомендовать включение мексидола в новые зубные пасты, зубные эликсиры, гели и другие композиции с целью профилактики и комплексного лечения воспалительных заболеваний полости рта, в том числе и такого распространенного и труднолечимого, как пародонтит.

2. МЕКСИДОЛ И ЕГО ПРИМЕНЕНИЕ В СТОМАТОЛОГИИ.

2.1. Свойства препарата «Мексидол»

Мексидол по химической структуре это 3-окси-6-метил-2-этилпиридин сукцинат (3-ГОП).[6*]



Мексидол синтезирован в ИБХФ РАН, изучен и разработан в НИИ Фармакологии РАМН и Всесоюзном научном центре по безопасности биологически активных веществ.

Производные 3-ГОП влияют на регуляцию функционально-метаболической активности клеток, прежде всего,

благодаря ингибированию СРО биомембран, повышению активности антиоксидантных ферментов, влиянию на содержание биогенных аминов, катехоламинов и на энергетический обмен клетки.

Фармакодинамика. Мексидол относится к гетероароматическим антиоксидантам и имеет широкий спектр фармакологической активности.

Клиническая эффективность мексидола обусловлена его антиоксидантным, антигипоксическим, цитопротекторным и непрямым противовоспалительным действием.

Антигипоксическое действие реализуется за счёт прямого энергизирующего действия, эффект которого связан с влиянием на эндогенное дыхание митохондрий с активацией энергосинтезирующих функций митохондрий. Мексидол отличается от других производных 2-этил-6-метил-3-гидроксипиридина (например, от эмоксипина) тем, что он содержит сукцинат, являющийся компонентом цикла трикарбоновых кислот, передающим в цепь тканевого дыхания восстановленный флавинадениндинуклеотид, что в сопряжении с окислительным фосфорилированием в митохондриях, приводит к выработке 90-95% молекул АТФ – основной «энергетической валюты» организма, необходимой для осуществления важнейших биохимических и физиологических процессов.

Кроме того, мексидол значительно улучшает процессы *микрочиркуляции* и реологические свойства крови.

Мексидол уменьшает агрегацию тромбоцитов, стабилизирует мембранные структуры клеток крови (эритроцитов и тромбоцитов). Обладает гиполипидемическим действием, уменьшает содержание общего холестерина и липопротеидов низкой плотности.

Ингибируя фосфодиэстеразу циклических нуклеотидов, мексидол увеличивает содержание цАМФ.

Цитопротекторное действие препарата Мексидола является результатом стабилизации биологических мембран. Мексидол обладает липидрегулирующим действием [24], повышая содержание полярных фракций глицерофосфолипидов, снижает соотношение холестерин/фосфолипиды и тем самым уменьшает вязкость липидного слоя.

Антиоксидантное действие мексидола проявляется в повышении активности супероксиддисмутазы, каталазы, ферментов системы глутатиона, ингибировании перекисного окисления липидов.

Непрямое противовоспалительное действие препарата осуществляется за счёт ингибирования свободнорадикальных стадий синтеза простагландинов и лейкотриенов, катализируемых циклооксигеназой и липоксигеназой.

Мексидол, также, обладает психотропной, антистрессорной и антиамнестической активностью [2, 4, 14, 15]. Мексидол сочетает эффекты транквилизаторов и ноотропов, но не имеет полного сходства ни с одним из них.

Механизм действия мексидола обусловлен его антиоксидантным и мембранопротекторным действием. Он ингибирует ПОЛ, повышает активность СОД, соотношение липид/белок, уменьшает вязкость мембран, увеличивает их текучесть. Модулирует активность мембраносвязанных ферментов (кальцийнезависимой фосфодиэстеразы, аденилатциклазы, ацетилхолинэстеразы), рецепторных комплексов (бензодиазепинового, ГАМК, ацетилхолинового), что усиливает их связывание с лигандами, способствует сохранению структурно-функциональной организации биомембран, транспорта нейромедиаторов и улучшению синаптической передачи. Мексидол повышает содержание в головном мозге дофамина, усиливает компенсаторную активацию аэробного гликолиза и снижает угнетение окислительных процессов в цикле Кребса в условиях гипоксии с увеличением содержания АТФ и креатинфосфата, активизирует энергосинтезирующие функции митохондрий, стабилизирует клеточные мембраны. Определённое значение во влиянии мексидола на биоэнергетику имеет янтарная кислота, входящая в состав мексидола.

Фармакокинетика. Мексидол быстро всасывается из желудочно-кишечного тракта с полупериодом абсорбции 5–6 мин. Время достижения максимальной концентрации в плазме крови составляет 27–30 мин. Мексидол в организме человека интенсивно метаболизируется с образованием его глюкуроноконъюгата. В среднем за 12 часов с мочой экскретируется 0,3% неизменённого препарата и примерно 50% в виде конъюгированного метаболита от введенной дозы. Наиболее интенсивно мексидол и его глюкуроноконъюгат экскретируется в течение первых 4 часов после приёма препарата. Показатели экскреции с мочой мексидола и его конъюгированного метаболита имеют значительную индивидуальную вариабельность.

Противопоказания. Индивидуальная непереносимость. При парентеральном введении – острые нарушения функции печени, почек, детский возраст, беременность грудное вскармливание.

Лекарственное взаимодействие:

Средства, содержащие мексидол, совместимы с использованием антимикробных препаратов.

Уменьшают токсическое воздействие этилового спирта.

При парентеральном и пероральном введении, усиливает действие бензодиазепиновых анксиолитиков, противосудорожных и противопаркинсонических средств.

Формы выпуска и регистрационные номера лекарственных средств, утвержденных Фармакологическим государственным комитетом:

МЕКСИДОЛ®:

5% раствор по 2 мл в ампулах (100 мг), по 10 ампул в упаковке – N 96/432/8 от 05.12.96г, N P-002161/01-2003 от 30.01.2003;

таблетки по 125 мг по 10 таблеток в упаковке – N P-001916/02-2003 от 14.08.2003;

Зубные пасты серии «MEXIDOL® dent» (Aktiv, Sensitive, Complex, Fito):

сертификат соответствия N РОСС RU. ИМ 05.В01778 от 14.09.2004. ГОСТ 79983-99

2.2. Исследования МГМСУ по применению Мексидола в комплексном лечении заболеваний пародонта.

Обоснованием к применению мексидола в комплексной терапии хронического генерализованного пародонтита послужила его способность ингибировать свободнорадикальное окисление, повышать активность антиоксидантной системы. Кроме того, мексидол оказывает *антигипоксическое, мембранопротекторное и антистрессорное действие*.

Изучено применение мексидола в комплексной терапии хронического генерализованного пародонтита [13, 16-19, 22, 28-30].

Под наблюдением находились 95 пациентов 16 – 65 лет. Из них 15 составили контрольную группу. Распределение больных по степени тяжести хронического генерализованного пародонтита: лёгкая - у 29 человек, средняя – у 36 и у 15 больных тяжёлая [13, 28, 30].

Наряду со стоматологическим обследованием с использованием индексов гигиены, кровоточивости, пародонтального индекса, выполнили комплекс биохимических анализов свободнорадикального окисления и антиоксидантной защиты, изучили неврологический и психологический статусы. Комплекс лечебных мер состоял из профессиональной гигиены, медикаментозной терапии перед операцией (кюретаж, открытый кюретаж, лоскутная операция). Выбор вида операции определялся тяжестью заболевания. Больных разделили на 3 группы. В первой 27 больных лечили традиционно, во второй 26 пациентов помимо традиционного лечения получали 5% раствор мексидола местно в виде полосканий и аппликаций, в третьей у 27 человек комплексное лечение сочетало традиционное лечение с местным применением мексидола и ежедневными внутримышечными инъекциями 2 мл мексидола, по 12 инъекций на курс. Повторное обследование проводилось через месяц после начала лечения.

Всем обследованным регистрировали исходный уровень гигиены полости рта, обучали профессиональной гигиене полости рта, проводили удаление зубных отложений и полировали поверхности зубов.

В зависимости от глубины пародонтальных карманов проводили соответствующее хирургическое лечение (кюретаж, открытый кюретаж или лоскутную операцию по показаниям). При необходимости удаления зубов, сохранение которых становилось невозможным, их удаляли во время операции по поводу пародонтита.

Предоперационная подготовка больных пародонтитом включала лечение зубов и замену некачественных пломб.

Местное медикаментозное противовоспалительное лечение включало обильное промывание пародонтальных карманов 0,06% раствором хлоргексидина биглюконата.

Хирургическое лечение начинали, когда уровень индивидуальной гигиены полости рта соответствовал высшему критерию по данным индексной оценки.

В послеоперационном периоде назначали нестероидные противовоспалительные препараты, десенсибилизирующую, антибактериальную терапию. Местно применяли раствор хлоргексидина для полоскания. Швы снимали на 7-10 сутки после операции.

Стоматологическое обследование больных выявило изменения, соответствующие тяжести хронического генерализованного пародонтита. Так, показатели индекса Greene-Vermillion (ИГ) нарастали от лёгкой степени ($2,0 \pm 0,4$ балла) до $4,03 \pm 0,30$ при тяжёлой степени; ПИ – от $2,1 \pm 0,8$ до $6,3 \pm 0,7$; индекс кровоточивости (SBI) от $28,5 \pm 0,2$ до $85,4 \pm 0,1$.

Значительны изменения показателей свободнорадикального окисления и антиоксидантной защиты, которые были более демонстративны в смешанной нестимулированной слюне по сравнению с содержанием в крови и нарастали со степенью тяжести пародонтита. В смешанной слюне достоверно повышалось содержание малонового диальдегида, увеличивалась активность каталазы [13, 16-18, 28-30].

После проведённого лечения показатели антиоксидантной защиты (супероксиддисмутазы) увеличились, а параметры свободнорадикального окисления (малоновый диальдегид) снизились.

Неврологическое обследование выявило у большинства больных синдром вегетативной дистонии с преимущественным нарушением периферической симпатической иннервации. Психологическое тестирование выявило у большинства обследуемых повышение реактивной и личностной тревожности по тестам Спилбергера и наличие психологического стресса по тесту Люшера.

После *традиционного* лечения без мексидола у 27 пациентов в возрасте от 22 до 60 лет: 10 человек с хроническим генерализованным пародонтитом лёгкой степени, 12 – со средней степенью хронического генерализованного пародонтита (ХГПС) и 5 – с тяжелой степенью хронического генерализованного пародонтита (ХГПТ) наблюдали улучшение стоматологического статуса, положительную динамику использованных индексов. Объективно отмечено уменьшение подвижности зубов, уплотнение десневого края, уменьшение (в отдель-

ных случаях исчезновение) пародонтальных карманов через месяц после начала лечения у больных с лёгкой и средней степенью тяжести. Индекс ОНІ-S снизился с $3,52 \pm 0,04$ до $2,16 \pm 0,03$ баллов, PI – с $4,32 \pm 0,08$ снизился до $1,73 \pm 0,04$ баллов, SBI – с $82,14 \pm 6,71$ до $23,11 \pm 3,30$ %.

Отмечено незначительное снижение в смешанной слюне содержания малонового диальдегида (нмоль/мл) с $0,36 \pm 0,03$ до $0,33 \pm 0,02$ и увеличение активности супероксиддисмутазы (ед./мг белка) с $27 \pm 4,2$ до $29,8 \pm 3,1$.

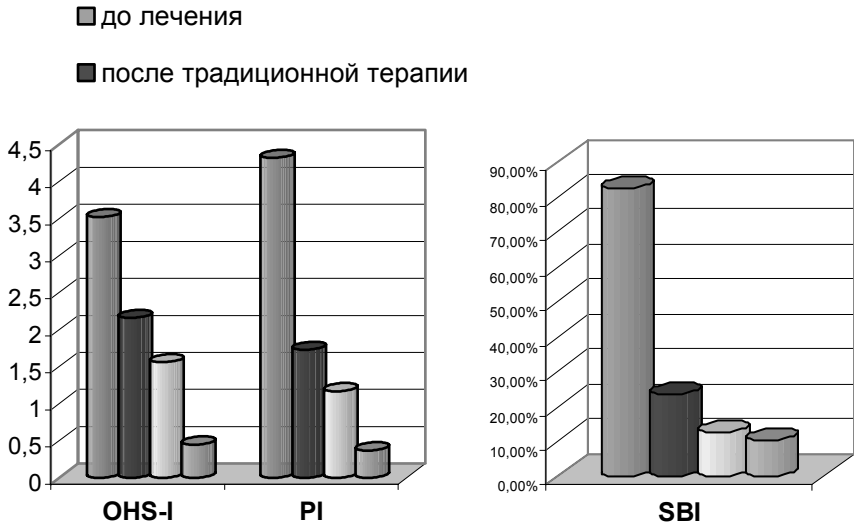
В группе больных, *применявших 5% раствор мексидола в виде полосканий, аппликаций и инстилляций* в дополнении к традиционному лечению в течение 12-14 дней наблюдались 26 больных в возрасте 24 – 65 лет: 9 пациентов с хроническим генерализованным пародонтизом лёгкой степени, 12 с хроническим генерализованным пародонтизом средней степени и 5 с хроническим генерализованным пародонтизом тяжёлой степени. Перед началом лечения пациентам корректировали гигиену полости рта, удаляли зубные отложения, 5 пациентам проведено хирургическое лечение.

Через месяц после начала лечения отмечено уплотнение десневого края с уменьшением пародонтальных карманов. Индекс ОНІ-S снизился с $3,52 \pm 0,04$ до $1,56 \pm 0,03$ баллов, PI с $4,32 \pm 0,08$ снизился до $1,17 \pm 0,04$ баллов, индекс SBI с $82,14 \pm 0,11$ до $12,31 \pm 0,05$ %.

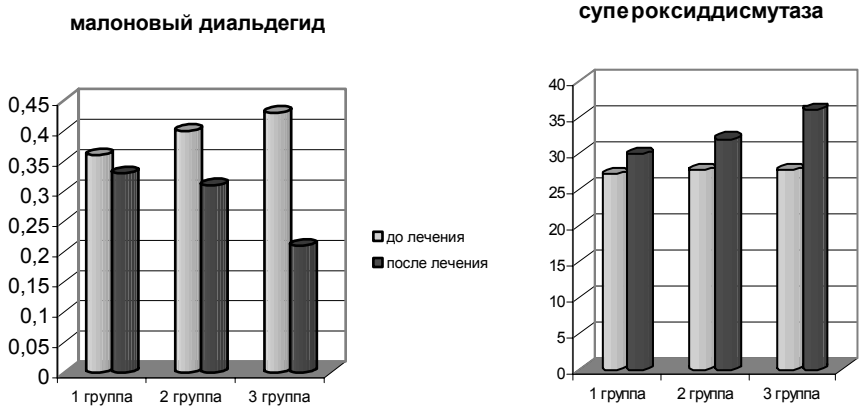
После терапии с местным применением мексидола отмечены снижение в смешанной слюне концентрации малонового диальдегида (нмоль/мл) с $0,40 \pm 0,03$ до $0,31 \pm 0,05$ и увеличение активности супероксиддисмутазы (ед./мг белка) с $27,6 \pm 1,6$ до $31,9 \pm 1,6$.

Результаты комплексного лечения хронического генерализованного пародонтита с *введением мексидола местно и внутримышечно* через месяц у 27 больных позволили установить значительное улучшение стоматологического статуса (ИГ снизился до $0,45 \pm 0,03$ балла; ПИ – до $0,37 \pm 0,04$ балла; SBI – до $10,07 \pm 0,09$ %).

Значительны изменения показателей в смешанной слюне свободнорадикального окисления и антиоксидантной защиты – достоверное изменение концентрации малонового диальдегида (нмоль/мл) с $0,43 \pm 0,04$ до $0,21 \pm 0,03$ и увеличение активности супероксиддисмутазы (ед./мг белка) с $27,6 \pm 2,4$ до $36,0 \pm 3,1$.

Рис.1. Динамика изменений стоматологических индексов.**Рис.2. Динамика изменений биохимических показателей.**

- 1 группа – традиционная терапия без мексидола
 2 группа – традиционная терапия + мексидол местно
 3 группа – традиционная терапия + мексидол местно + мексидол парентерально



Применение мексидола, особенно при его внутримышечном введении (в/м) в дополнении к традиционному стоматологическому

лечению и местному применению в полости рта привело к уменьшению свободнорадикального окисления и увеличению антиоксидантной защиты, а также к улучшению клинического состояния пародонта.

В процессе лечения положительный клинический эффект совпал с уменьшением эмоциональных нарушений, а положительные гемодинамические сдвиги были наиболее выражены при нормализации вегетативных показателей.

С появлением новых лекарственной формы мексидола в таблетках проведено обследование и лечение 53 больных: 12 пациентов с катаральным гингивитом и 41 с хроническим генерализованным пародонтитом разной степени тяжести. 26 пациентов (6 с гингивитом, 12 с хроническим генерализованным пародонтитом легкой степени и 8 с хроническим генерализованным пародонтитом средней степени) получали дополнительно к традиционной терапии мексидол местно в виде полосканий 5% раствором и аппликациях, и 27 пациентов (6 с гингивитом, 7 с хроническим генерализованным пародонтитом легкой степени, 8 с хроническим генерализованным пародонтитом средней степени и 6 с хроническим генерализованным пародонтитом тяжелой степени) комплексное лечение, сочетающее традиционную терапию с местным, парентеральным применением мексидола по 2-4 мл внутримышечно (при тяжёлой степени) и перорально по 125 – 500 мг в виде таблеток (при гингивите по 1-2 таблетке 2 раза в день) и по 125-500 мг 2-3 раза в день при хроническом генерализованном пародонтите. Местная медикаментозная терапия включала инстилляцию и аппликации с 5% раствором мексидола на 20-30 мин и путём полосканий этим раствором полости рта 3 раза в день. Также пациентам было предложено чистить зубы два раза в день лечебно-профилактической зубной пастой, содержащей мексидол. Процедуру повторяли ежедневно или через день до исчезновения признаков заболевания. Курс лечения включал 10-14 процедур. Повторное обследование проводилось через месяц после начала лечения.

Сочетано применяли мексидол внутримышечно и перорально при тяжелой форме заболевания пародонта.

В зависимости от формы и тяжести воспалительного процесса дополнительно по показаниям назначали антибиотики, например, линкомицин 0,5 (по 2 капсулы два раза в день после приёма пищи) в течение 5 дней; бактерицидный препарат широкого спектра действия бисептол по 1 таблетке утром и вечером после еды; препараты трихо-

пола 0,25 и его аналогов; антигистаминные препараты: супрастин 0,025 или диазолин 0,05 два раза в день.

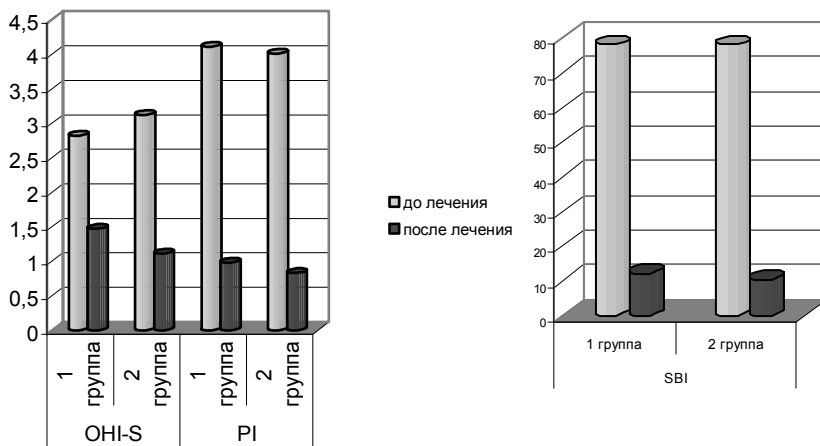
В результате медикаментозной *терапии с местным применением мексидола* изменились стоматологические индексы, значения показателей подвижности зубов и глубина пародонтальных карманов. Объективно отмечено уплотнение десневого края, исчезновение пародонтальных карманов у 53% пациентов с лёгкой и 36% со средней степенью тяжести через месяц после начала лечения. Индекс ОНІ-S снизился с $2,82 \pm 0,04$ до $1,47 \pm 0,03$ баллов, РІ с $4,11 \pm 0,07$ до $0,98 \pm 0,04$ баллов, SBI с $78,14 \pm 0,11$ до $12,07 \pm 0,05$ (%).

В группе, применяющей мексидол местно концентрация малонового диальдегида в слюне снизилась с $0,33 \pm 0,03$ до $0,22 \pm 0,03$ нмоль/мл. Активность супероксиддисмутазы увеличилась с $28,7 \pm 4,2$ до $38,0 \pm 3,3$ ед./мг белка (табл.7).

Во второй группе в результате медикаментозной *терапии с дополнительным применением таблеток мексидола, использованием зубной пасты с мексидолом и внутримышечным применением мексидола* (при тяжелой степени) изменились стоматологические индексы, значения показателей подвижности зубов и глубина пародонтальных карманов. Объективно отмечено уплотнение десневого края, исчезновение пародонтальных карманов у 93% пациентов с лёгкой и 54% со средней степенью тяжести через месяц после начала лечения. Индекс ОНІ-S снизился с $3,12 \pm 0,04$ до $1,11 \pm 0,03$ баллов. РІ с $4,01 \pm 0,08$ до $0,83 \pm 0,04$ баллов, SBI с $78,02 \pm 0,11$ до $10,43 \pm 0,05$ (%).

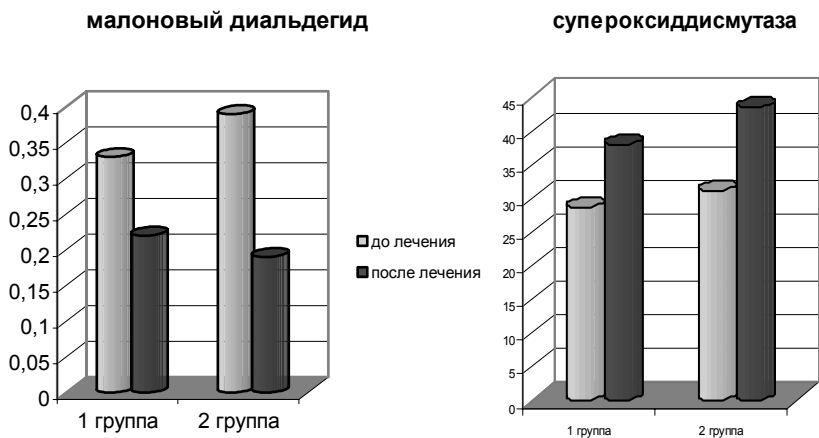
В этой группе концентрация малонового диальдегида в слюне снизилась с $0,39 \pm 0,03$ до $0,19 \pm 0,03$ нмоль/мл. Активность супероксиддисмутазы увеличилась с $31,1 \pm 3,2$ до $43,4 \pm 3,1$ ед./мг белка.

Рис.3. Динамика изменений стоматологических индексов.



1 группа – традиционная терапия + мексидол местно
 2 группа – традиционная терапия + мексидол местно + мексидол перорально + зубная паста «MEXIDOL dent»

Рис.4. Динамика изменений биохимических показателей.



Сравнительный анализ эффективности комплексного лечения с применением мексидола показал, что в группе больных, применявших мексидол, устранение острых воспалительных явлений происходило быстрее в среднем на 6-7 дней ($p < 0,05$). Особенно успешным было лечение с применением 5% раствора мексидола внутримышечно и перорально по 125-250 мг три раза в день в дополнении к традиционному стоматологическому лечению и местному применению мексидола в полости рта, которое привело к значительному улучшению клинического состояния пародонта, к уменьшению свободнорадикального окисления и увеличению антиоксидантной защиты.

Полученные данные [13, 16, 28-30] были подтверждены другими исследователями [5, 6, 22], которые также обнаружили, что при хроническом генерализованном пародонтите в смешанной слюне увеличиваются параметры свободнорадикального окисления и снижаются основные показатели антиоксидантной защиты. После комбинированного лечения с применением мексидола показатели антиоксидантной защиты в смешанной слюне увеличиваются, а параметры свободнорадикального окисления уменьшаются, в результате чего повышенный коэффициент СРО/АОЗ снижается.

Важной особенностью мексидола является содержание в его молекуле сукцината, необходимого для осуществления важнейших биохимических и физиологических процессов, что делает его применение в клинике предпочтительнее других антиоксидантов такого типа. Мексидол широко используется в неврологии, кардиологии и других клиниках при лечении заболеваний, связанных с усилением свободнорадикального окисления и снижением антиоксидантной защиты.

Таким образом, проведенное комплексное обследование больных с воспалительными и воспалительно-деструктивными заболеваниями пародонта и лечение их с использованием нейротропного антиоксиданта и антигипоксанта мексидола позволяет заключить, что изменения в пародонтальном комплексе не носят характера сугубо местного процесса и требуют сочетания местного воздействия на пародонт и системного воздействия на организм больного.

2.3. Серия лечебно-профилактических зубных паст «**MEXIDOL dent**» с содержанием **МЕКСИДОЛА**.

Серия лечебно-профилактических зубных паст и ополаскиватель для полости рта **MEXIDOL dent** предназначены для взрослых и детей старше 12 лет, страдающих воспалительными заболеваниями полости рта: пародонтит, гингивит, пародонтоз, стоматит и др.

Основу их составляет лекарственное средство – антиоксидант **МЕКСИДОЛ**. При создании данной серии в основу их был положен новый подход к проблемам профилактики и лечения воспалительных заболеваний полости рта – использование антиоксиданта как альтернативы антибиотикам. Это делает стоматологическую серию **MEX-IDOL dent** уникальной на Российском рынке и, практически, средством нового поколения в профилактике и комплексном лечении воспалительных заболеваний полости рта.

Преимущества стоматологической серии **MEXIDOL dent**:

1. Альтернативный подход к лечению, повышающий его эффективность. **МЕКСИДОЛ** способствует ликвидации очагов воспаления за счет ингибирования перекисного окисления липидов, обеспечивая мембранопротекторный эффект для клеток десен, а также в результате нормализации энергетических и обменных процессов в клетках и стимуляции их регенерации. Благодаря комплексному воздействию **МЕКСИДОЛА** на поврежденные ткани и достигается высокий эффект в лечении пародонтита, предотвращается его дальнейшее распространение.
2. Может применяться длительно, т.к. не содержит антибиотиков.
3. Не оказывает побочного действия и не вызывает привыкания.
4. Не содержит фтора, что делает возможным применение серии **MEXIDOL dent** в любых регионах, в том числе и в тех, где повышено содержание фтора в питьевой воде.

Наряду с этим средства стоматологической серии **MEXIDOL dent**:

- Содержат ксилит, что позволяет стабилизировать кислотно-щелочной баланс в полости рта и предупредить возникновение кариеса
- Изготовлены из высококачественных компонентов, соответствующих международным стандартам
- Имеют оптимально сбалансированный состав

Форма выпуска:

Зубные пасты **MEXIDOL dent** выпускаются в мягкой ламинированной тубе по 65 г, упакованной в картонный футляр-пенал, содержащий памятку по применению.

Средства стоматологической серии MEXIDOL dent**Зубная паста MEXIDOL dent Aktiv**

(для профилактики и лечения пародонтита)

Имеет нежно-розовый цвет и приятный мятный вкус.

Уровень абразивности – средний.

Состав: сорбит, деминерализованная вода, диоксид кремния, полиэтиленгликоль, лаурилсульфат натрия, ксантановая камедь, ароматизатор, Мексидол, тринатрийфосфат, двуокись титана, ксилит, консерванты – метилпарабен, пропилпарабен, С.І. 16290.

Активные компоненты: Мексидол, ксилит.

- Укрепляет десны
- Уменьшает кровоточивость и воспаление десен
- Способствует заживлению ран в полости рта
- Воздействует на скрытые очаги инфекции
- Мягко и эффективно удаляет зубной налет

МЕКСИДОЛ, содержащийся в пасте, восстанавливает микроциркуляцию крови в деснах, снимает отек, снижает кровоточивость десен и ускоряет заживление ран, в том числе и гнойных.

Зубная паста MEXIDOL dent Fito

с растительными экстрактами

(антибактериального действия, для лечения обострений гингивита, пародонтита, стоматита)

Имеет нежно-зеленый цвет и приятный мятный вкус.

Уровень абразивности – средний.

Состав: сорбит, деминерализованная вода, диоксид кремния, полиэтиленгликоль, лаурилсульфат натрия, ксилит, ксантановая камедь, экстракт пихты, экстракт подорожника, Мексидол, ароматизатор, тринатрийфосфат, парфюмерное масло, консерванты – метилпарабен, пропилпарабен, трилон Б,Е 102*, Е 131*.

Активные компоненты: Мексидол, ксилит, экстракты хвои пихты и

подорожника.

- Оказывает антибактериальное действие
- Укрепляет десны, уменьшает их кровоточивость и воспаление
- Способствует заживлению ран в полости рта
- Мягко и эффективно удаляет зубной налет

МЕКСИДОЛ, содержащийся в пасте, усиливает действие природных компонентов, а экстракты лекарственных растений эффективно дополняют комплексное действие препарата. Фитонциды хвои пихты оказывают антибактериальное воздействие, а экстракт подорожника способствует заживлению ран в деснах, уменьшает их кровоточивость. Экстракты, содержащиеся в MEXIDOL dent Fito, изготовлены по уникальной технологии, во много раз увеличивающей их активность (надкритическая экстракция).

MEXIDOL dent Sensitive

для чувствительных зубов и десен

(для лечения пародонтита, сопровождающегося повышенной чувствительностью зубов и десен, оголением шеек зубов)

Прозрачная гелеобразная паста. Имеет нежно-сиреневый цвет и приятный мягкий вкус.

Уровень абразивности – низкий.

Состав: сорбит, деминерализованная вода, диоксид кремния, калий азотнокислый, полиэтиленгликоль, лаурилсульфат натрия, ксилит, тринатрийфосфат, Мексидол, ароматизатор, натрийкарбоксиметилцеллюлоза, консерванты – метилпарабен, пропилпарабен, трилон Б, Е 120*.

Активные компоненты: Мексидол, соль калия (калий азотнокислый) ксилит.

- Уменьшает болезненность чувствительной зубной эмали и десен
- Укрепляет десны, уменьшает их кровоточивость и воспаление
- Способствует заживлению ран в полости рта
- Мягко и эффективно удаляет зубной налет

Низкоабразивная зубная паста, содержит соль калия (калий азотнокислый), которая эффективно снижает чувствительность нервных окончаний зубов с поврежденной эмалью, оголенных шеек зубов и воспаленных десен.

Зубная паста MEXIDOL dent Complex

(для профилактики и лечения кариеса и воспалительных заболеваний пародонта)

Имеет белый цвет и приятный мятный вкус.

Уровень абразивности – средний.

Состав: сорбит, деминерализованная вода, диоксид кремния, полиэтиленгликоль, лаурилсульфат натрия, ксилит, цитрат кальция, ксантановая камедь, Мексидол, ароматизатор, тринатрийфосфат, двуокись титана, парфюмерное масло, консерванты – метилпарабен, пропилпарабен, трилон Б.

Активные компоненты: Мексидол, ксилит, цитрат кальция.

- Обеспечивает профилактику кариеса
- Способствует восстановлению поврежденной зубной эмали
- Укрепляет десны, уменьшает их кровоточивость и воспаление
- Способствует заживлению ран в полости рта
- Мягко и эффективно удаляет зубной налет

Включает МЕКСИДОЛ, борющийся с воспалительными явлениями полости рта, а также содержит цитрат кальция для решения проблемы кариеса. Цитрат кальция является уникальным источником кальция для организма. Именно в этом соединении кальций в большей степени, чем в других способен к взаимодействию и проникновению в ткани зубов, участвуя в их «построении». Являясь естественным, органичным компонентом зубной эмали, цитрат кальция способен «надстраивать» зубную эмаль в случае ее повреждения кариесом. Также, при чистке зубов цитрат кальция частично переходит в десны, способствуя улучшению в них обменных процессов.

Ополаскиватель для полости рта MEXIDOL dent

(для профилактики и лечения пародонтита и кариеса)

Прозрачный бесцветный раствор с приятным кисловатым мятным вкусом.

Состав: вода, глицерин, полисорбат 20, гидрогенизированное касторовое масло, пропиленгликоль, дизолидинил карбамида, метилпарабен, пропилпарабен, Мексидол, экстракт солодки голой, дихлорбензиловый спирт, раствор душистых веществ, триэтанолламин, ароматизатор, сахаринат натрия.

Активные вещества: Мексидол(0,2%), экстракт солодки голой(0,1%).

- **Мексидол** оказывает противовоспалительное действие, восстанавливает естественную антиоксидантную защиту тканей пародонта.
- **Экстракт солодки голой** оказывает комплексное антибактериальное и противокариесное действие, защищает зубную эмаль от образования зубного налета и зубного камня.

Экстракт солодки голой – специальный запатентованный экстракт солодки голой, изготовленный по уникальной технологии, стандартизированный по глабридину. Глабридин характеризуется комплексным противокариесным действием. С одной стороны, он оказывает прямое антибактериальное действие в отношении патогенной микрофлоры полости рта. С другой стороны, он препятствует жизнедеятельности бактерий, в частности процессу переваривания ими углеводов зубного налета с образованием агрессивных кислот, разъедающих зубную эмаль и создающих условия для возникновения кариеса. Таким образом, антибактериальная направленность действия экстракта солодки предохраняет твердые ткани зубов от разрушения и десны от воспалительного поражения. В отличие от синтетических антибиотиков, глабридин не вызывает привыкания и не требует ограничения курса применения.

В комплексе Мексидол и экстракт солодки оказывают синергичное и взаимодополняющее действие против кариеса и пародонтита.

Наряду с этим ополаскиватель потенцирует лечебный эффект зубных паст, поэтому его рекомендуется применять для ежедневной гигиены полости рта.

Способ применения: полоскать полость рта 10 мл неразбавленного раствора 2-3 раза в день по 1 минуте. После применения воздержаться от приема пищи и питья в течение 30 минут. Рекомендуется применять курсом не менее 4-6 недель.

Рекомендации по выбору средств серии MEXIDOL dent

Стоматологический статус	Рекомендации
Профилактика пародонтита, гингивита	<p>Зубная паста MEXIDOL dent Aktiv – не менее 2-х раз в день.</p> <p>Для достижения оптимального эффекта рекомендуется дополнительно использовать ополаскиватель MEXIDOL dent 2-3 раза в день.</p> <p>Курс применения не ограничен.</p>
Кровоточивость десен, гингивит, стоматит, начальная стадия развития пародонтита	<p>Зубная паста MEXIDOL dent Aktiv – не менее 2-х раз в день.</p> <p>Для достижения оптимального эффекта рекомендуется дополнительно использовать ополаскиватель MEXIDOL dent 3-4 раза в день.</p> <p>Ополаскиватель следует использовать после чистки зубов и в перерывах между чистками. Рекомендуется применять курсом не менее 4-6 недель.</p>
Пародонтит средней и тяжелой степени, профилактика пародонтоза	<p>Зубная паста MEXIDOL dent Fito – не менее 2-х раз в день.</p> <p>Для достижения оптимального эффекта рекомендуется дополнительно использовать ополаскиватель MEXIDOL dent 5-6 раз в день.</p> <p>Ополаскиватель следует использовать после чистки зубов и в перерывах между чистками. Рекомендуется применять курсом не менее 4-6 недель.</p> <p>Возможно чередование с зубной пастой MEXIDOL dent Aktiv (утро/вечер)</p>
Кариес, генетическая предрасположенность к кариесу, профилактика кариеса	<p>Зубная паста MEXIDOL dent Complex – не менее 2-х раз в день.</p> <p>Для достижения оптимального эффекта рекомендуется дополнительно использовать ополаскиватель MEXIDOL dent 3-4 раза в день.</p> <p>Ополаскиватель следует использовать после чистки зубов и в перерывах между чистками. Рекомендуется постоянное использование.</p>

Повышенная чувствительность зубов, истонченная и несформировавшаяся эмаль	Зубная паста MEXIDOL dent Sensitive не менее 2-х раз в день. Следует использовать не менее 4-6 недель. Далее рекомендуется чередование с зубной пастой MEXIDOL dent Complex (утро/вечер)
Повышенная чувствительность зубов, оголенные шейки зубов	Зубная паста MEXIDOL dent Sensitive не менее 2-х раз в день. Для достижения оптимального эффекта рекомендуется дополнительно использовать ополаскиватель MEXIDOL dent 3-4 раза в день. Ополаскиватель следует использовать после чистки зубов и в перерывах между чистками. Рекомендуется применять курсом не менее 4-6 недель. Далее рекомендуется чередование с зубной пастой MEXIDOL dent Aktiv.

2.3.1. Исследования МГМСУ по применению лечебно-профилактических зубных паст «MEXIDOL dent» в профилактике и лечении заболеваний твёрдых тканей зуба и пародонта.

Клинические испытания лечебно-профилактической серии зубных паст «MEXIDOL dent», выпускаемой компанией «ФАРМА-СОФТ», провели на кафедре профилактики стоматологических заболеваний МГМСУ (зав. кафедрой Э.М. Кузьмина).

Исследовали клиническую эффективность зубной пасты **MEXIDOL dent Aktiv** на 40 пациентах-добровольцах 18-30 лет с воспалительным процессом в тканях пародонта, начальные стадии которого характеризуются изменением цвета (гиперемия, цианоз), отёчностью и кровоточивостью дёсен при чистке зубов и употреблении твёрдой пищи. Их обеспечили образцами зубной пасты и одинаковыми зубными щётками средней жёсткости. После предварительного обучения пациенты самостоятельно чистили зубы дважды в день – утром и вечером перед сном. Контрольные осмотры пациентов проводили 1 раз в месяц.

Индекс *эффективности гигиены полости рта* (РНР) (Podshadley A.G., Haley P., 1968), оценивали по наличию и локализации зубного налёта, при первом и последующих осмотрах.

После применения красителя и полоскания рта водой проводили визуальный осмотр шести зубов: щёчных поверхностей 16 и 26, губных – 11 и 31, язычных – 36 и 46. Оценивали гигиену полости рта по величине индекса:

0 – 0,6 - хорошая гигиена полости рта; 0,7 - 1,6 – удовлетворительная гигиена полости рта; > 1,7 – неудовлетворительная гигиена полости рта.

Определяли *индекс гингивита* (IG) (Loe П., Silness J., 1963), указывающий на локализацию и тяжесть гингивита. Осматривали десну в области 16, 12, 24, 36, 32 и 44 зубов в 4 точках: дистальных и медиальных участках, с вестибулярной и язычной стороны.

Код оценки состояния десны следующий: 0 – отсутствие воспаления;

1 – лёгкое воспаление; 2 – умеренное воспаление; 3 – выраженное воспаление.

Результаты оценивали соответственно значениям индекса и следующим критериям степени тяжести: 0,1-1,0 – лёгкий гингивит; 1,1-2,0 – средней степени, 2,1-3,0 – тяжёлый.

Статистическую обработку результатов исследования проводили с помощью t-критерия Стьюдента.

При исходном стоматологическом осмотре индекс гигиены РНР у обследованных составил $2,74 \pm 0,15$, что соответствует неудовлетворительному гигиеническому состоянию полости рта (рис.3). Через месяц после начала использования зубной пасты он снизился до $2,42 \pm 0,11$, (на 11,7%, через 2 месяца – до $2,05 \pm 0,14$ на 25,2%). В конце длительного исследования гигиенический индекс равнялся $1,63 \pm 0,16$, что свидетельствовало об удовлетворительном уровне гигиены полости рта пациентов. Таким образом, очищающая эффективность зубной пасты «MEXIDOL dent» при длительном использовании составила 41%.

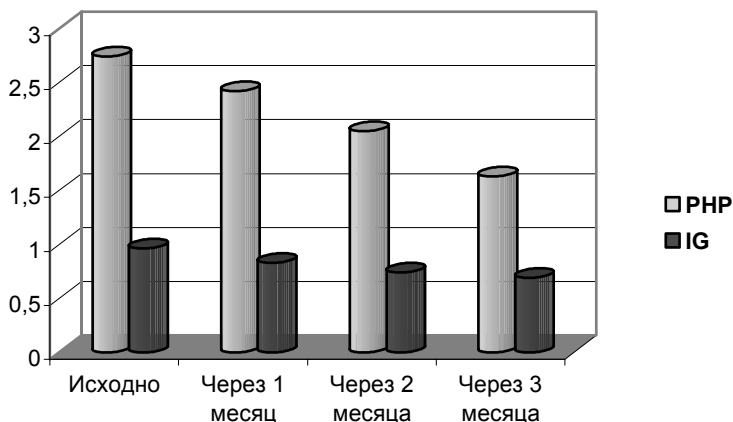
При исходном стоматологическом осмотре у большинства пациентов были выявлены воспалительные явления в тканях пародонта, соответствующие гингивиту лёгкой степени, проявляющиеся в виде изменения цвета и структуры десны, кровоточивости при зондировании. 17 пациентов в начале исследования предъявляли жалобы на кровоточивость десны, периодически возникающую при чистке зубов и

употреблении твёрдой пищи. Исходный показатель индекса гингивита в группе участников исследования составил $0,96 \pm 0,12$.

Состояние тканей пародонта пациентов, применяющих зубную пасту MEXIDOL dent Aktiv улучшилось. Динамика индекса гингивита (IG) (рис. 4) следующая:

$0,83 \pm 0,15$ – через 1 месяц; $0,74 \pm 0,08$ – через 2 месяца и $0,69 \pm 0,10$ – через 3 месяца после начала исследования. Таким образом, противовоспалительная эффективность данной зубной пасты составила 28%.

Рис. 5. Динамика снижения индекса эффективности гигиены (оценка РНР по Podshadley A.G. и Haley P., 1968). ** $p < 0.005$) и индекса гингивита IG (оценка по Silness L и Loe H., 1963). * - $p < 0.05$



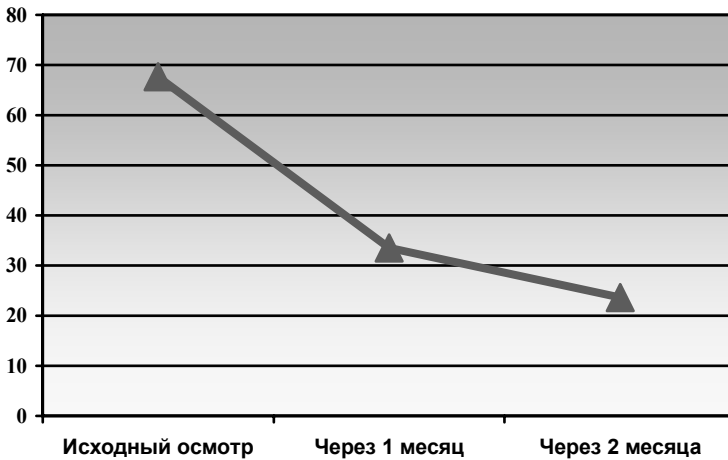
При стоматологических осмотрах участников исследования аллергических проявлений в полости рта выявлено не было.

Согласно результатам клинических испытаний, зубная паста MEXIDOL dent Aktiv обладает хорошим очищающим эффектом, снижает кровоточивость десны при чистке зубов, уменьшает отёчность десны и обладает выраженными противовоспалительными свойствами, не вызывает аллергических проявлений на слизистой оболочке полости рта.

Исследования зубной пасты MEXIDOL dent Fito, также продемонстрировали высокую эффективность. Через 1 месяц после чистки

зубов этой пастой индекс кровоточивости десневой борозды (SBI) снизился вдвое, а через 2 месяца - в 3 раза (рис.5). Через 2 месяца индекс гингивита (IG) (Loe, Silness) уменьшался более чем вдвое, а гигиенический индекс РНР снизился почти в 2 раза, что вызвано наличием противовоспалительных свойств у фитонцидов хвои пихты.

Рис. 5. Изменение показателей индекса кровоточивости десневой борозды (SBI) при использовании зубной пасты MEXIDOL dent Fito.



Двухмесячная чистка зубов пастой MEXIDOL dent Complex почти вдвое снижает гигиенический индекс РНР (рис.6) и уменьшает индекс гингивита IG (рис.7), что доказывает выраженный противовоспалительный эффект при гингивите и пародонтите. Содержащийся в ней цитрат кальция препятствует возникновению кариеса и способствует реминерализации эмали зубов, т.к. является активной транспортной формой кальция. Цитрат кальция также снижает образование зубного налёта и зубного камня.

Рис. 6. Изменение показателей гигиенического индекса РНР при использовании зубных паст серии «MEXIDOL dent».

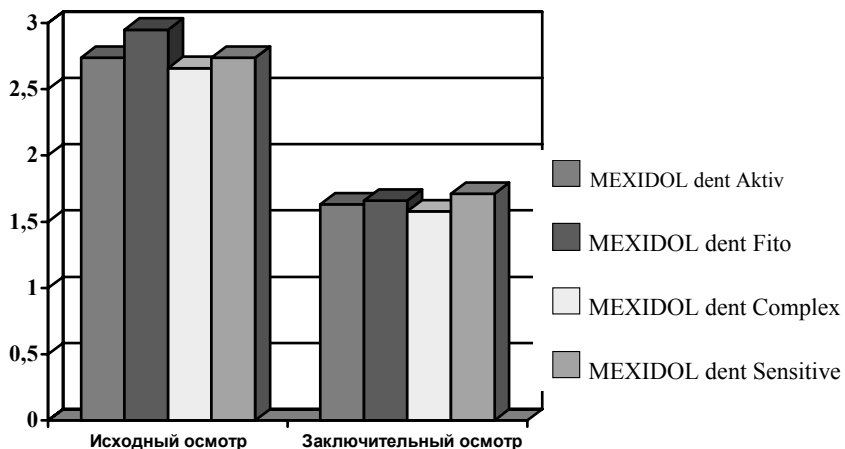
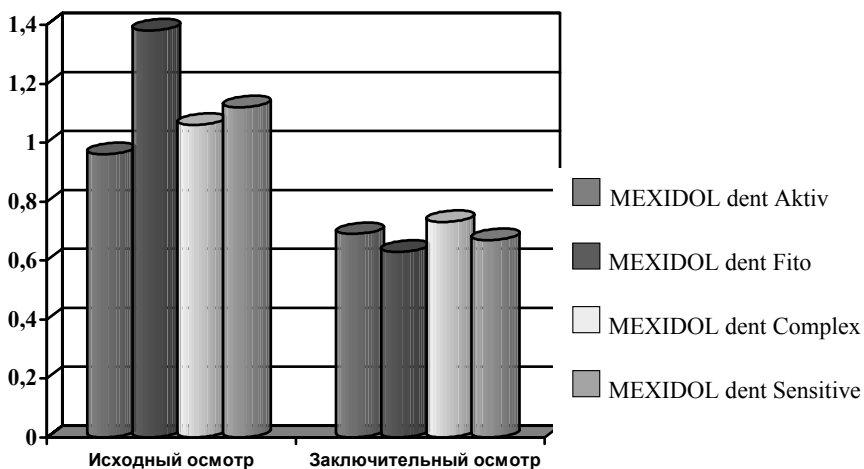


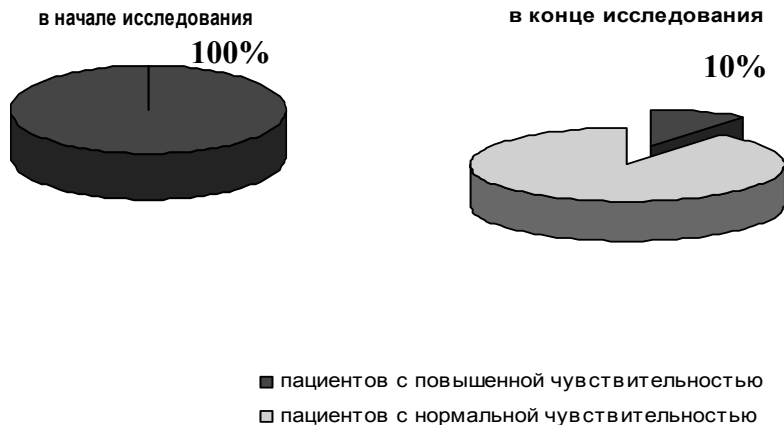
Рис. 7. Изменение показателей индекса гингивита (Loe H., Sillness J.) при использовании зубных паст серии «MEXIDOL dent».



После чистки зубов пастой **MEXIDOL dent Sensitive** в течение двух месяцев снижаются два исследованных индекса, но вместе с тем,

из-за присутствия азотнокислого калия, паста уменьшает болезненную чувствительность твердых тканей зуба и десны (рис. 8).

Рис. 8. Снижение чувствительности твёрдых тканей зубов при использовании зубной пасты MEXIDOL dent Sensitive.



Данные зубные пасты содержат ксилитол и сорбитол, которые регулируют кислотно-щелочное равновесие, препятствуя развитию кариеса, но наиболее высока противокариесная активность у пасты MEXIDOL dent Complex, содержащего цитрат кальция.

Зубные пасты серии «MEXIDOL dent» обладают удовлетворительными пенообразующими свойствами. Пациенты отмечали, что она имеет приятный вкус и запах и оставляет ощущение свежести в полости рта.

Представленные зубные пасты могут быть рекомендованы к применению у взрослых как лечебно-профилактическое средство, способствующие улучшению состояния гигиены полости рта, снижению чувствительности твёрдых тканей зуба и воспалительных явлений в тканях пародонта.

2.3.2. Исследование зубной пасты «Mexidol dent Complex» с цитратом Са в целях профилактики начальных стадий кариозного процесса и гингивита.

Лечебно-профилактическая зубная паста «Mexidol dent Complex» с цитратом Са была использована в многопрофильной гимназии г. Салехарда Ямало-Ненецкого Автономного Округа (директор гимназии В.И.Варламов, заведующая лечебно-профилактическим отделением Салехардской окружной больницы, врач высшей категории Штенгер Т.М.)

Показаниями для применения зубной пасты «Mexidol dent Complex» с цитратом Са у детей являются начальные стадии кариеса - кариес в стадии пятна и гингивит с явлениями гиперемии, отечности и кровоточивости десен.

Исследовали эффективность данной зубной пасты на 50 школьниках 3-5 классов в возрасте от 10 до 12 лет, обеспеченных образцами зубной пасты и одинаковыми зубными щетками средней жесткости. После предварительного обучения правилам чистки зубов школьники дважды в день - утром и вечером перед сном самостоятельно чистили зубы зубной пастой «Mexidol dent Complex» с цитратом Са. При этом обращали их внимание на необходимость очищения всех поверхностей зубов. Контрольные осмотры школьников проводили 1 раз в месяц.

До исследования визуально оценивали наличие меловидных пятен в области первых постоянных моляров и центральных резцов, а также состояние гигиены полости рта с помощью гигиенических индексов.

Был применен индекс эффективности гигиены полости рта РНР (Podshadley A.G., Haley P., 1968), оценивающий наличие и локализацию зубного налета при первом и последующих осмотрах.

После применения красителя и полоскания рта водой проводили визуальный осмотр шести зубов: щечных поверхностей 16 и 26, губных - 11 и 31, язычных - 36 и 46. Оценивали гигиену полости рта по величине индекса: 0 - 0,6 - хорошая гигиена полости рта, 0,7 - 1,6 - удовлетворительная гигиена полости рта, > 1,7 - неудовлетворительная гигиена полости рта.

Противовоспалительное действие зубной пасты определяли по динамике показателей индекса гингивита (IG) (Loe H.E., 1967), указывающего на локализацию и тяжесть гингивита.

Осматривали десну в области 16, 12, 24, 36, 32 и 44 зубов в 4 точках: дистальных и медиальных участках с вестибулярной и язычной сторон.

Оценка состояния десны осуществлялась по баллам: 0 - отсутствие воспаления, 1 - легкое воспаление, 2 - умеренное воспаление, 3 - выраженное воспаление.

Результаты оценивали соответственно значениям индекса и следующим критериям: значение индекса 0,1-1,0 – легкий гингивит, 1,1 -2,0 – гингивит средней тяжести, 2,1-3,0 - гингивит тяжелой степени.

Статистическую обработку результатов исследования проводили с помощью t-критерия Стьюдента.

Зубная паста «Mexidol dent Complex» с цитратом Са представляет собой однородную массу белого цвета, обладающую удовлетворительными пенообразующими свойствами. Школьники отмечали, что она имеет приятный вкус и оставляет ощущение свежести в полости рта.

При исходном стоматологическом осмотре были выявлены меловидные пятна (кариес в стадии пятна) на буграх первых постоянных зубов и режущих краях верхних центральных резцов. В процессе исследования уже через один месяц было отмечено уменьшение площади кариозных пятен, особенно на режущей поверхности центральных резцов и вестибулярных буграх первых постоянных моляров. Через 2 месяца меловидные пятна на центральных резцах исчезли. На буграх первых постоянных моляров интенсивность кариеса в стадии пятна существенно снизилась. Через 3 месяца у 50 % испытуемых меловидные пятна исчезли полностью.

Индекс гигиены РНР у обследованных школьников при первичном осмотре составил $2,05 \pm 0,10$, что соответствовало неудовлетворительному гигиеническому состоянию полости рта. Через месяц после начала использования зубной пасты «Mexidol dent Complex» с цитратом Са он снизился до $1,76 \pm 0,13$, (на 14,2%), через 2 месяца – до $1,55 \pm 0,14$ (на 24,3%). В конце 3-х месячного исследования гигиенический индекс равнялся $1,13 \pm 0,10$, что свидетельствовало об удовлетворительном уровне гигиены полости рта пациентов.

Очищающая эффективность зубной пасты «Mexidol dent Complex» с цитратом Са за время исследования - 44.9 %.

При исходном стоматологическом осмотре у большинства пациентов были выявлены воспалительные явления в тканях пародонта, соответствующие гингивиту легкой степени и проявляющиеся в виде изменения цвета и структуры десны, кровоточивости при зондировании. 24 школьника в начале исследования предъявляли жалобы на кровоточивость десен, периодически возникающую при чистке зубов и

употреблении твердой пищи. Исходный показатель индекса гингивита в группе участников исследования составил $0,53 \pm 0,08$.

Состояния тканей пародонта пациентов, применяющих зубную пасту «Mexidol dent Complex» с цитратом Ca улучшилось. Динамика индекса гингивита (IG) следующая: $0,41 \pm 0,06$ - через 1 месяц; $0,34 \pm 0,05$ - через 2 месяца и $0,19 \pm 0,02$ - через 3 месяца после начала исследования.

Таким образом, противовоспалительная эффективность данной зубной пасты составила 64,2 %.

При стоматологических осмотрах школьников аллергических проявлений в полости рта выявлено не было.

Согласно результатам исследований, зубная паста «Mexidol dent Complex» с цитратом Ca хорошо очищает зубы, обладает противовоспалительными свойствами, снижает кровоточивость при чистке зубов, не вызывает аллергических реакций.

Зубная паста «Mexidol dent Complex» с цитратом Ca может быть рекомендована к применению у детей и взрослых при начальных стадиях кариеса (кариес в стадии пятна) как лечебно-профилактическое средство, способствующее улучшению состояния минерализованных тканей полости рта, гигиены полости рта, снижению воспалительных проявлений в тканях пародонта.

2.4. Рекомендации по применению препарата Мексидол и средств на его основе в комплексном лечении воспалительных заболеваний пародонта.

Катаральный гингивит

I. Коррекция гигиены полости рта

- Определение гигиенического состояния полости рта
- Осмотр средств гигиены больного и дача рекомендаций по их подбору и технике использования
- Контроль гигиены (с использованием индексов или визуальной оценки) через 5,10,20 дней

II. Лекарственная терапия средствами, содержащими мексидол

- Зубная паста серии «**MEXIDOL[®] dent**» для чистки зубов утром (после завтрака) и вечером (перед сном) в течение 1-2 месяцев.

- Использование ополаскивателя «**MEXIDOL® dent**» сразу после чистки зубов и после каждого приема пищи 3 раза в день в течение 1-2 месяцев.

- Пероральный прием **Мексидола®** таблетированного по 0,125 г 2-3 раза в сутки в течение 14-30 дней с целью коррекции психоэмоционального статуса, а также усиления антиоксидантной защиты организма.

- Аппликации на десну 5% раствора **Мексидола®** на 15-20 минут – курс 7-12 дней (при сохранении воспалительных проявлений после проведения вышеуказанных мероприятий).

III. Лечебно-профилактические мероприятия

- Санация полости рта, лечение кариеса и его осложнений
- Ортопедическое и ортодонтическое лечение, нормализация окклюзионных нарушений, реконструктивные операции (по показаниям)

- Диспансерное наблюдение через 6 месяцев

Хронический генерализованный пародонтит легкой степени тяжести

I. Коррекция гигиены полости рта

индивидуальная и профессиональная

С целью устранения ведущего этиологического фактора – микробной биопленки.

II. Лекарственная терапия

- Антимикробная терапия – средства, содержащие метронидазол, хлоргексидин для закладывания в пародонтальные карманы на 2-3 приема

- внутрь таблетки **Мексидола®** по 0,125г 2-3 раза в день в течение 3-4 недель

- инстилляция в карманы раствора 5% мексидола (на турундах) на 20-30 минут

– всего 3- 5 процедур

- Смесь растворов **Мексидола®** и хлоргексидина (сочетанное воздействие) в виде аппликаций или инстилляций в карманы на 15-20 минут. Всего 5-10 процедур (до исчезновения воспаления десны и плотного прилегания десны к поверхности зуба).

- Применение зубной пасты и ополаскивателя серии «**MEXIDOL[®] dent**» для регулярной гигиены полости рта

III. Лечебно-профилактические мероприятия

- Лечение кариеса, его осложнений, протезирование, устранение травмирующих факторов
- Динамическое наблюдение за больным – после окончания курса лечения, затем через 1, 3, 6 месяцев.

Хронический генерализованный пародонтит средней степени тяжести

I. Коррекция гигиены полости рта: индивидуальная и профессиональна

Показано удаление налета и поддесневого камня

II. Лекарственная терапия

- Обработка карманов хлоргексидином, взвесью метронидазола на растворе хлоргексидина
- Инстиляция в карманы раствора **Мексидола[®]** 5% на 15-20 минут (в том числе и при предоперационной подготовке)
- **Мексидол[®]** в таблетках по 0,125 г 2-3 раза в день на весь период лечения
- Возможно использование внутримышечного введения 5% раствора **Мексидола[®]** по 2 ml 1 раз в сутки. Всего на курс 10-15 инъекций.

- Применение зубной пасты и ополаскивателя серии «**MEXIDOL[®] dent**» для регулярной гигиены полости рта

III. Оперативное лечение – по показаниям

IV. Лечебно-профилактические мероприятия

- Лечение кариеса, его осложнений, протезирование, устранение травмирующих факторов
- Динамическое наблюдение за больным – после окончания курса лечения, затем через 1, 3, 6 месяцев.

Хронический генерализованный пародонтит тяжелой степени

I. Коррекция гигиены полости рта

индивидуальная и профессиональная

В том числе удаление зубных отложений.

II. Лекарственная терапия

- Медикаментозная обработка карманов (инстилляций) предоперационная:

- антисептики
- нестероидные противовоспалительные препараты
- раствор **Мексидола**[®] 5% или взвесь **Мексидола**[®] и метронидазола.

- На весь период лечения целесообразно назначить **Мексидол**[®] 0,125 г по 1 таблетке 2-3 раза в сутки или курс в/м инъекций 5% раствора **Мексидола**[®] по 2 мл каждый день или через день. Всего 15-20 инъекций.

- Применение зубной пасты и ополаскивателя серии «**MEXIDOL**[®] **dent**» для регулярной гигиены полости рта

III. Оперативное лечение

Открытый кюретаж (карман до 5 мм) и лоскутная операция (карман больше 5 мм).

IV. Лечебно-профилактические мероприятия

- Санация полости рта
 - Шинирование временных патологически подвижных зубов.
- Удаление зубов, утративших функциональную ценность.
- Динамическое наблюдение.

Способ применения:

Внутримышечно – 5% раствор в ампулах

Перорально – таблетки по 0,125г

Местно – 5% раствор и средства гигиены полости рта серии «**MEX-IDOL**[®] **dent**»

Апликации – 5% раствором из ампул по 2 мл смочить салфетки и наложить на высушенную поверхность десны на 15-20 минут.

Инстилляции – 5% раствором из ампул по 2 мл смочить ватные турунды и закладывать в пародонтальные карманы на 20-30 минут.

2.5. Перспективы применения мексидола в стоматологии.

Как видно из изложенного материала, при воспалении, ишемии, гипоксии, т.е. при окислительном стрессе целесообразно в комплексном лечении применять АО и антигипоксанты, в том числе и мексидол.

Введение мексидола в комплексное лечение стоматологических заболеваний, связанных с окислительным стрессом, приводит к повышению качества и сокращению сроков лечения. Мексидол уже применяли для премедикации: 2 мл 5% раствора вводили внутримышечно за 15-20 минут до лечения [11]; в комплексном лечении хронического сиаладенита: 4 мл 5% раствора в течение 7 дней внутримышечно через день [1]; в комплексном лечении ксеростомии: 2 мл 5% раствора мексидола в 20 мл 0,5% раствора новокаина вводили по типу новокаиновых блокад в область слюнной железы, курс – 5-6 блокад (при необходимости до 10) на одну железу [8]. Мексидол нашёл применение в комплексной терапии у больных красным плоским лишаем в виде таблеток по 0,125 г per os (на курс 60 таблеток) и инъекций 5% раствора по 2 мл под элементы поражения при эрозивно-язвенной форме заболевания (Сухова Т.В., Рослякова О.В., Лемецкая Т.И.). Под влиянием мексидола улучшается психоэмоциональное состояние больных, исчезает плаксивость, снижался уровень тревоги, депрессии. На этом фоне наблюдалась ускоренная эпителизация эрозивных поражений.

Ожидается его эффективное применение при лечении заболеваний слизистой оболочки полости рта (в том числе и стоматитов разной этиологии), в стоматологической имплантологии, при лечении травм челюстно-лицевой области и их последствий во всех возрастных группах, а также в ряде других разделов стоматологии.

На состояние слизистой оболочки полости рта влияют возраст, атеросклероз, сахарный диабет (СД) и др. Мексидол должен улучшить состояние больных, т.к. при СД и атеросклерозе изменяются СРО и АОЗ, особенно у пожилых людей. О чем имеются предварительные сведения [21, 36].

Ведущее звено патогенеза заболевания стомалгии нельзя связать только с патологией желудочно-кишечного тракта или только системной патологией. У пациентов отмечено стрессорное состояние, на фоне которого возникает это состояние. В этой связи целесообразно исследовать параметры СРО и АОЗ в СС, слизистой оболочке и других

тканях языка, а также применять мексидол в терапии глоссалгии (стомалгии).

При канцерогенезе в ротовой полости, затрагивающем слизистую оболочку щеки, языка, нёба, в СС увеличивается содержание Fe и Cu, индуцирующих СРО [37]. Можно предположить, что такой АО, как мексидол, найдет свое место в комплексной терапии предраковых процессов.

Результаты комплексной терапии веррукозной и эрозивной лейкоплакии слизистой оболочки полости рта, включающей АО (дибунол, витамины E, C и A), подтвердили роль СРО в патогенезе предрака [25]. Можно думать что мексидол здесь также найдет применение.

Ортопедические и ортодонтические заболевания. Оценка реакции микроциркуляторного русла и регионарного кровотока тканей пародонта при ортопедических и ортодонтических процедурах в разные сроки лечения имеют большое значение для дозирования усилий активных элементов, прогнозирования результатов и профилактики осложнений. Введение в комплексное лечение таких больных АО должно повысить эффективность методов лечения.

Первые сведения в этом направлении были получены в Болгарии [50], когда показали, что металлы, входящие в состав стоматологических материалов Hg, Mo, Cr, Mn увеличивали уровень МДА. Протезы из стали больше, чем протезы из золота повышали содержание МДА в СС [23]. В Казахстане установили, что протезы из стали в 2 раза увеличивали концентрацию гидроперекисей липидов в СС [Андамасова Ж.Р., Рузуддинова С.В., 1997]. Эти данные позволяют рекомендовать мексидол для исследования у ортопедических пациентов.

Лечение гнойно-воспалительных заболеваний челюстно-лицевой области. Лечение гнойно-воспалительных заболеваний челюстно-лицевой области остается одной из важнейших в хирургической стоматологии. Несмотря на успехи фармакотерапии, за последние годы наблюдается увеличение количества больных с флегмонами челюстно-лицевой области. Мексидол здесь тоже может оказаться полезным, т.к. при остром панкреатите, часто сопровождающемся флегмонами, мексидол снижал ПОЛ.

Лечение травм челюстно-лицевой области и их последствий. При переломе повышалась интенсивность хемилюминесценции отломков в зависимости от течения консолидации кости [26]. Определение продуктов ПОЛ может иметь значение при прогнозировании и ранней диагностике травматического остеомиелита нижнечелюстной

кости [34]. Таким образом, при травмах костей представляется целесообразным применение мексидола.

Имплантология. После внутрикостной стоматологической имплантации у пациентов без осложнений меньше повышается ПОЛ и меньше снижается АОЗ, чем у пациентов с осложнениями после имплантации [9]. Чем выше коэффициент ПОЛ/АОЗ в ближайшие дни после операции, тем более вероятны появления осложнений и отторжение имплантата. Таким образом, возможна ранняя послеоперационная диагностика осложнений и даже вероятность отторжения имплантата. Исходя из этого, следует проверить влияние мексидола после имплантации.

При *гипокинезии* у крыс деминерализуется нижнечелюстная кость. Мексидол улучшал АО статус и минерализацию кости [10]. Следует проверить положительный эффект у людей, т.к. это может иметь значение для космонавтов и для лежачих больных.

Представленные в обзоре материалы о результатах и возможностях дальнейшего использования мексидола в стоматологии свидетельствует о том, что новый отечественный препарат заслуживает высокой оценки.

ЛИТЕРАТУРА

Основная литература:

- 1*. Березов Т.Т., Коровкин Б.Ф. Биологическая химия./ М.: Медицина, – 1998. – 704с.
- 2*. Биохимия. Учебник для студентов медицинских вузов./ Под ред. Северина Е.С. – М.: «Медицина», – 2001. – 779с.
- 3*. Боровский Е.В., Леонтьев В.К. Биология полости рта./ М.: Медицина, – 1991. – 303с.
- 4*. Данилевский Н.Ф., Борисенко А.В. Заболевания пародонта. Киев 2000. – 462с.
- 5*. Терехина Н.А., Петрович Ю.А. Свободнорадикальное окисление и антиоксидантная система./ Пермь. – 2005. – 69с.
- 6*. Машковский М.Д. Лекарственные средства/Москва – 2000 – т.2 - № 14 – 186с.
- 7*. Лукьянова Л.Д., Ушаков И.Б. Проблемы гипоксии: молекулярные, физиологические и медицинские аспекты. / Москва – 2004 – 5, 112-134с.

Дополнительная литература:

1. Базилян Э.А., Козлова М.В., Эстрина О.Н. Обоснование включения мексидола в комплексное лечение больных хроническим сиаладенитом./ Труды Всеросс. Научно-практич. Конф. «Образование, наука и практика в стоматологии». Тезисы.. 10-13 февраля 2004г. Москва, М. 2004. – С.37-39.
2. Воронина Т.А. Отечественный препарат нового поколения мексидол[®], основные эффекты, механизм действия, применение. Изд-во НИИ Фармакологии РАМН. – М. – 2003. – 20с.
3. Воскресенский О.Н., Ткаченко Е.К. Роль перекисного окисления липидов в патогенезе пародонтита // Стоматология. – 1991. – №4. – С.5-10.
4. Голиков А.П., Голиков П.П., Давыдов Б.В. и др. Влияние мексидола на окислительный стресс при церебральных вариантах гипертонического криза.// Кардиология. – 2002. – т.42. – №3. – С.25-29.
5. Грудянов А.И., Овчинникова В.В., Серебрякова Л.Е. Соотношение между перекисным окислением липидов слюны и местное лечение пародонтита гелем диклорана. //Стоматология . 2002. – №4. – С.31-34.
6. Дмитриева Л.А., Просвинова Е.П. Клинико-лабораторная оценка эффективности применения мексидола в комплексном лечении хронического генерализованного пародонтита. // Пародонтология. – 2004. – №4. – С. 12-15.
7. Иванов В.С. Лемецкая Т.И., Грудянов А.И. Заболевания пародонта – основные дифференциально-диагностические признаки. Методические рекомендации./ М., – 1984.
8. Ирмияев А.А., Афанасьев В.В., Яснецов В.В. Применение препарата мексидол при лечении больных с ксеростомией. Сборник трудов Всеросс. научно-

- практич. конф. «Образование, наука и практика в стоматологии». Тезисы. 10-13 февраля 2004г. Москва, М. 2004.- С.135-137.
9. Калашишникова О.Ю. Прогнозирование осложнений стоматологических имплантаций по показателям перекисного окисления липидов и антиоксидантных систем. / Автореф. дисс канд. мед. наук. М., –2001. –26с.
10. Коваленко Е.Г. Влияние мексидола на пародонтит крыс при гипокинезии.// Физиолог. журн. – 1994. –т.40. –№3-4. – С.87-93.
11. Ларенцова О.Л.И., Максимовский Ю.М., Воронина Т.А., Григорян К.Р. Премедикация антиоксидантом мексидолом на фоне антигомотоксической терапии у больных пародонтитом.// Стоматология. – 2002.- №2,- С.20-22.
12. Ланкин В.З. Биоантиоксиданты – универсальное лекарство? Тез. VI международ. Конф. «Биоантиоксидант», Москва 16-19 апреля 2002г., – М. – 2002. – С.341-343.
13. Лемецкая Т.И., Сухова Т.В. Мексидол – новый отечественный антиоксидантный и нейротропный препарат в комплексной терапии пародонтита. Труды VI съезда Стоматологической Ассоциации России. Москва. Тезисы /М., 2000, С.223-226.
14. Лукьянова Л.Д., Романова В.Е. и др. Особенности антигипоксического действия мексидола, связанные с его специфическим влиянием на энергетический обмен. //Фармацевт. журн. – 1986. –№6– С.9-11.
15. Мексидол. Регистр лекарственных средств (РЛС). М. – 2004. – №11.- С. 348-349.
16. Петрович Ю.А., Лемецкая Т.И., Пузин М.Н., Сухова Т.В. Интегральный коэффициент, характеризующий свободнорадикальное окисление и антиоксидантную защиту, и новый «остаточный» коэффициент, отражающий результативность применения антиоксидантов при пародонтите.//Стоматология, 2001. – №1. – С.38-41.
17. Петрович Ю.А., Пузин М.Н., Сухова Т.В. Свободнорадикальное окисление и антиоксидантная защита смешанной слюны и крови при хроническом генерализованном пародонтите. //Российский стоматологический журнал. - 2000.- №3.- С.11-13.
18. Петрович Ю.А., Сухова Т.В. Резидуальный индекс слюны для оценки влияния антиоксидантов на баланс свободнорадикального окисления и антиоксидантной защиты при воспалении тканей ротовой полости.//Патфизиол. экспер. терапия, 2001. – №3. – С.16-17.
19. Петрович Ю.А., Сухова Т.В., Лемецкая Т.И. Патент на изобретение № 2174230 от 27.09.2001г. «Способ оценки эффективности лечения воспалительных заболеваний полости рта». Патент награжден золотой медалью «Лауреат ВВЦ» 2002г.
20. Петрович Ю.А., Подорожная Р.П., Генесина Т.И. Железо в жидкости полости рта при гингивитах.// Пат. физиол. и экспер. тер.- 1996., №3- С.22-24.

21. Поздняков О.М., Клименко Е.Д., Кобозева Л.П. и др. *Коррекция синтетическими антиоксидантами нарушений регуляторной и микроциркуляторной систем на раны хстадиях экспериментального атеросклероза.*// Бюлл. экспер. биол. мед. – 1993.- т.115.- №3.- С.242-244.
22. Просвинова Е.П., Дмитриева Л.А., Серенков В.Л. *Изменение показателей СРО и АОЗ в смешанной слюне и десневой жидкости у пациентов с ХПП в результате дополнительной антиоксидантной терапии мексидолом.* / Актуальные вопросы экспериментальной и клинической медицины. - М. 2004.- С.311-312.
23. Седунов А.А., Пleshкова С.М., Ратманова Е.Я. *Показатели свободнорадикального окисления слюны у лиц, пользующихся в обычных условиях и наличии производственных вредностей протезами из разных материалов.*// *Стоматология.*- 1990.- №1.- С.52-54.
24. Смирнов Л.Д., Матвеева А.К., Танакова Г.В. и др. *Особенности влияния мексидола и эмоксипина на липидный обмен.* // Бюлл. Всесоюз. научн. центра по безопасности биологически активных веществ. М. - 1992.- С. 27-30.
25. Сулейманова Г.Г. *Интенсивность свободнорадикального окисления, активность гидролаз лейкоцитов крови у больных лейкоплакией слизистой оболочки полости рта и совершенствование её лечения.* / Автореф. Дисс. канд. мед. наук. М., –1988. –22с.
26. Сумароков Д.Д., Гуткин Д.В., Чехова Н.О. и др. *Исследование хемилуминесценции костной ткани при различном течении консолидации перелома.* // *Стоматология.*- 1987. – №3. – С.12-13.
27. Суражнев Б.Ю. *Оценка эффективности хирургического лечения больных хроническим пародонтитом по показателям капиллярного кровотока и перекисного окисления липидов.*/ Дис. канд. мед. наук. –М. – 1999. – 144с.
28. Сухова Т.В. *Особенности свободнорадикального окисления, антиоксидантной защиты и состояния нервной системы у больных хроническим генерализованным пародонтитом.* Автореф. дисс. канд. биол. наук. М., –2000. – 23с.
29. Сухова Т.В. Петрович Ю.А. *Интенсификация свободнорадикального окисления и нарушение антиоксидантной защиты как критерии тяжести пародонтита и терапии мексидолом.*/Тез. конф. «Стоматология 2000. Современные аспекты профилактики и лечения стоматологических заболеваний». М. –2000. – С. 57.
30. Сухова Т.В., Петрович Ю.А., Пузин М.Н., Лемецкая Т.И. *Комплексный подход к лечению генерализованного пародонтита с помощью антиоксидантов.* VIII Российский национальный конгресс «Человек и лекарство» Тез. докл. М., 2001, С.423-424.
31. Тарасенко Л.М., Петрушанко Т.А. *Стресс и пародонт.* Полтава, 1999.- 189с.

32. Тутельян В.А., Княжев В.А., Голубкина Н.А. и др. Селен в организме человека: метаболизм, антиоксидантные свойства, роль в канцерогенезе. М. – 2002. – 220с.
33. Терехина Н.А., Петрович Ю.А. Свободнорадикальное окисление и антиоксидантная система /теория, клиническое применение, методы/. Пермь. 1992. – 34с.
34. Хасанов А.И., Абдулаев Ш.Ю. Значение продуктов перекисного окисления липидов в прогнозировании и ранней диагностике травматического остеомиелита нижней челюсти. // *Стоматология*. – 2002. – №2. – С.27-29.
35. Цепов Л.М., Николаев А.И. Клиника, диагностика и лечение основных заболеваний пародонта. / Смоленск., Изд. СГМА, – 1997. – 57 с.
36. Belce A., Uslu E., Kucur M. et al. Evaluation of salivary sialic acid level and Cu-Zn-superoxide dismutase activity in type 1 diabetes mellitus. // *Tohoku J. Exp. Med.* – 2000. – Vol. 192. – №3. – P. 219-225.
37. Bloniarz J., Rahama M., Zazeba S. Influence of carcinogenesis in the oral cavity on the level of some bioelements in the saliva. // *Rocz. Panstw. Zakl. Hig.* – 2003. – Vol. 54. – P. 295-300.
38. Farvier R.S., Brecher P. Salicylate is a transcriptional inhibitor of inducible NO-synthase. // *J. biol. chem.* – 1996. – Vol. 271. – P. 31585-31592.
39. Gladyshev V.N., Kryukov G.V., Fomenko D.L., Hatfield D.L. Identification of trace element-containing proteins in genomic databases. // *Annu. Rev. Nutr.* – 2004. – Vol. 24. – P. 579-596.
40. Gaspars B., Masera A., Skaleric U. Immunolocalization of inducible nitric oxide synthase in localized juvenile periodontitis patients. // *J. Connect Tissue Res.* – 2002. – Vol. 43 (2-3). – P. 413-418.
41. Grisham M.B., Miles A.M. Modulation of superoxide-dependent oxidation and hydroxylation reactions by nitric oxide. /Intern. Congress on Free Radicals in Health and Disease. Abstract. Istanbul. – 1995. – L8.
42. Harman D. Free radicals and the organization, evolution, and present status of the free radical theory of aging. / *Free radical in molecular biology, aging and disease*. New York: Raven Press. – 1984. – P. 1-12.
43. Hermann R.S. // *Prostaglandins*. 1985, vol. 29, №3, P. 459-465.
44. Kendall H.K., Haase H.R., Li H. et al. Nitric oxide synthase type II is synthesized by human gingival tissue and cultured human gingival fibroblasts. // *J. Periodontal Res.* – 2000. – Vol. 35. – №4. – P. 194-200.
45. Lappin D.F., Kjeldsen M., Sander L. et al. Inducible nitric oxide synthase expression in periodontitis. // *J. Periodontal Res.* – 2000. – Vol. 35. – №6. – P. 369-373.
46. Petrovich I.A., Terekhina N.A., Mashkilleysen A.L. et al. Salivary and tissue enzymes of cyclic and antioxidant systems in patients with inflammation and leukoplakia of tissues of the oral cavity. / *International Congress on Clinical Enzymology*. Cambridge.- 1996.- P. 31.

47. Shibata K., Warbington M.L., Gordon B.J., et al. Nitric oxide synthase activity in neutrophils from patients with localized aggressive periodontitis. // *J. Periodontol.* – 2001. – Vol. 72. – №8. – P. 1052-1058.
48. Slomiani B.L., Slomiani A. Porphyromonas gingivalis lipopolysaccharide interferes with salivary mucin synthesis through inducible nitric oxide synthase activation by ERK and p38 kinase. // *Biochem Biophys. Res Commun.* – 2002. – Vol. 297. № 5. – P. 1149-1153.
49. Zetterquist W., Pedroletti C., Lundberg J.O. et al. Salivary contribution to exhaled nitric oxide. // *Eur. Respir.J.* – 1999. – Vol.13. – №2. – P. 327- 333.
50. Кадийска М., Стойчев Ц., Сърбинова Е. Влиянието на многократно прилагане на соли някои тежки метали върху НАДФН зависимото прекисно окисление на липидите. // *Експериментална медицина и морфология. (София).* – 1984. – Год.23. – Бр.3. – С.123-126.